

Zenuwtransfer ter verbetering van de handopening bij mensen met een cervicale dwarslaesie

Dit artikel beschrijft de zogenoemde *supinator to posterior interosseus nerve* (SPIN-) procedure. Dit is een nieuwe en relatief simpele en veilige operatieve ingreep waarmee middels een zenuwtransfer de opening van de hand kan worden verbeterd bij mensen met een cervicale dwarslaesie.



DRS. J.T.A.L. (JORIS) WANTEN

Arts Klinisch Onderzoeker (AKO), Maastricht Universitair Medisch Centrum (MUMC+), Zuyderland Medisch Centrum, Heerlen

DR. M.J.C. (MARK) SMEULDERS

Plastisch chirurg, Zuyderland Medisch Centrum, Heerlen

DRS. T. (TOM) VAN MULKEN

Plastisch chirurg, Zuyderland Medisch centrum, Sittard, Maastricht Universitair Medisch Centrum (MUMC+)

DRS. J.H.S. (JANNEKE) HERMANS

Revalidatiearts, Adelante Zorggroep Expertisecentrum voor Revalidatie en Audiologie, locatie Hoensbroek, afdeling dwarslaesie

DRS. C.C.M. (CHARLOTTE) VAN LAAKE-GEELEN

Revalidatiearts, Adelante Zorggroep Expertisecentrum voor Revalidatie en Audiologie, locatie Hoensbroek, afdeling dwarslaesie, Adelante Zorggroep Expertisecentrum voor Revalidatie en Audiologie, locatie Maastricht Universitair Medisch Centrum (MUMC+)



CORRESPONDENTIE

Joriswanten@gmail.com

Twee artikelen over SPIN-procedure

De gespecialiseerde dwarslaesiezorg in Nederland is georganiseerd vanuit acht revalidatiecentra verdeeld over het land. Hiervan beschikken vier centra over gespecialiseerde teams met kennis over de mogelijkheden ten aanzien van reconstructieve arm-/handchirurgie voor patiënten met een cervicale dwarslaesie.

Er zijn in dit nummer van NTR twee artikelen over de SPIN-procedure opgenomen. Het eerste artikel gaat met name in op technische en chirurgische aspecten van de procedure (pag. 40-42), het tweede artikel behelst een casusbeschrijving (pag. 43-45).

Mensen met een cervicale dwarslaesie onder- vinden beperkingen in arm- en handfunctie omdat de spieren onder het niveau van de laesie niet meer worden aangestuurd (tetraplegie). Dit zorgt voor een moeizame uitoefening van dagelijkse activiteiten zoals het oppakken van voorwerpen, het smeren van een boterham en persoonlijke verzorging. Een verbetering van arm- en handfunctie zorgt voor een toename in de kwaliteit van leven bij deze patienten.¹ Ontwikkeling binnen de reconstructieve handchirurgie is daarom van groot belang. Zenuwtransfers zijn een bekende behandeling bij letsels aan de plexus brachialis, en vinden nu een nieuwe toepassing binnen de reconstructieve chirurgie in het kader van herstel van de arm- en handfunctie bij mensen met een cervicale dwarslaesie.

De afgelopen 50 jaar domineerden peestransposities de reconstructieve handchirurgie bij mensen met een cervicale dwarslaesie. De mogelijkheden tot reconstructie worden echter beperkt door de hoeveelheid beschikbare donorspieren, aangezien elke spier maar één functie kan overnemen. Daarnaast spelen technische en biomechanische eigenschappen zoals trekrichting, peeslengte en inhechtspanning vaak een beperkende rol bij peestransposities. Ook is er risico op postoperatieve littekenvorming waardoor de effectiviteit van de peestranspositie kan worden tenietgedaan.

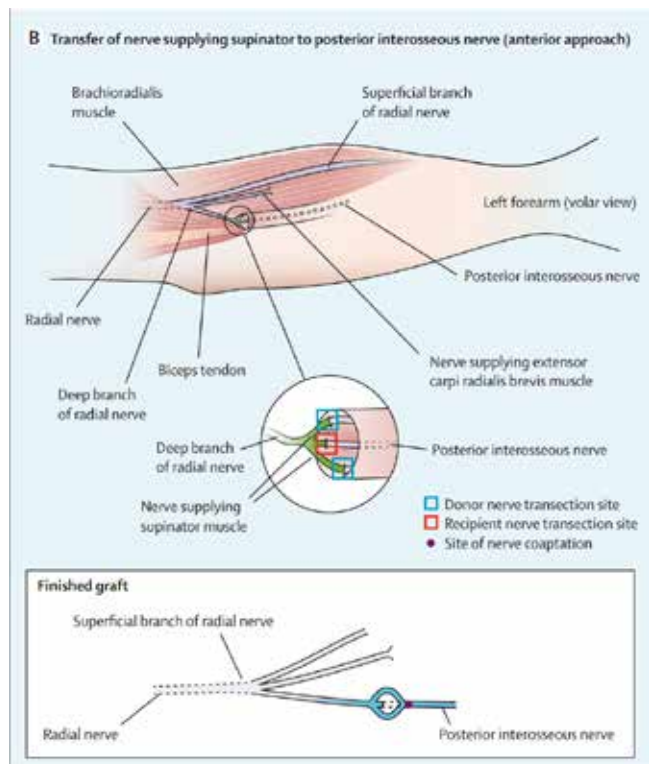
Een nieuwe ontwikkeling voor deze groep patiënten, is de mogelijkheid tot het uitvoeren van zenuwtransfers, waarbij met een enkele zenuw meerdere spieren kunnen worden gereïnnerveerd. Omdat de spieren bij deze techniek niet worden verplaatst, worden biomechanische eigenschappen niet verstoord en blijft littekenvorming beperkt. Hiermee worden alle mogelijkheden voor peestransposities in een later stadium behouden. In dit artikel bespreken we de zogenoemde *supinator to posterior interosseus nerve* (SPIN-) procedure, waarmee een verbetering van de strekfunctie van de vingers, duim en pols kan worden bereikt. Eerder onderzoek toont aan dat een dergelijke verbetering in handfunctie bij 49 procent van de mensen met een dwarslaesie

kan resulteren in een verbetering van de kwaliteit van leven.¹ Een bijkomend voordeel is dat de SPIN-procedure een minder belastend postoperatief traject kent, waarbij de reïnnervatie weliswaar enkele maanden duurt, maar vanzelf gaat. Dit in tegenstelling tot het intensieve postoperatieve traject na peestransposities, waarbij revalidatie gericht is op spieren opnieuw leren aansturen en verklevingen en contracturen voorkomen.

SPIN-PROCEDURE

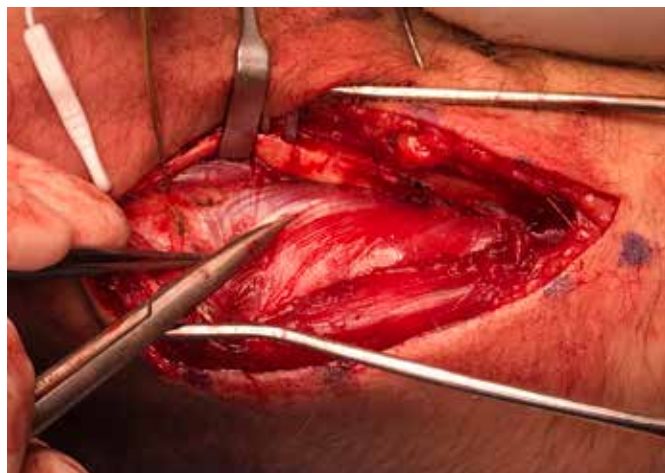Door de SPIN-procedure kan de extensie van de vingers, duim en pols worden verbeterd, waardoor het loslaten van voorwerpen makkelijker wordt. Bij een dwarslaesie met uitval vanaf C7 (American spinal injury association Impairment Scale (AIS) motor level C6) is er een verminderde of afwezige innervatie van de N. interosseus posterior (PIN) waardoor extensie van vingers en duim verminderd of niet meer mogelijk is. De N. supinator is nog intact (innervatie vanuit C5/C6) en kan derhalve worden getransponeerd op de PIN. Na ingroei van deze zenuw zal de innervatie van de PIN terugkeren en vindt er een herstel van pols- en vingerextensie plaats.

Figuur 1. Schematische weergave van de m. supinator to interosseus nerve (SPIN)-procedure, waarbij de motorische takken van de M. supinator worden doorgenomen en vastgehecht aan de N. Interosseus.

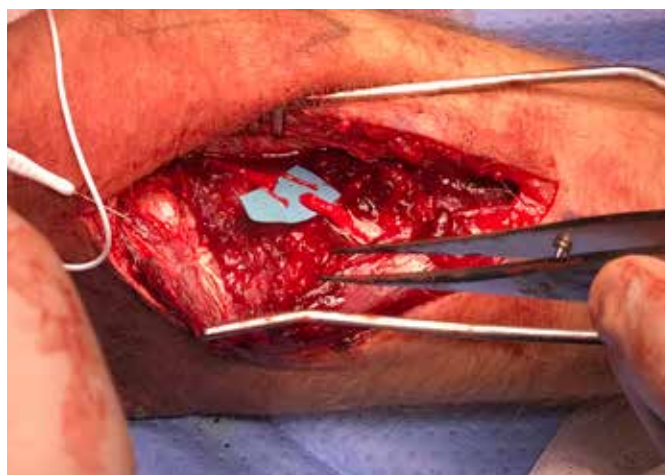

Afkomstig uit: Zyl N van, Hill B, Cooper C, Hahn J, Galea MP. Expanding traditional tendon-based techniques with nerve transfers for the restoration of upper limb function in tetraplegia: a prospective case series. Lancet 2019;394:565-75.

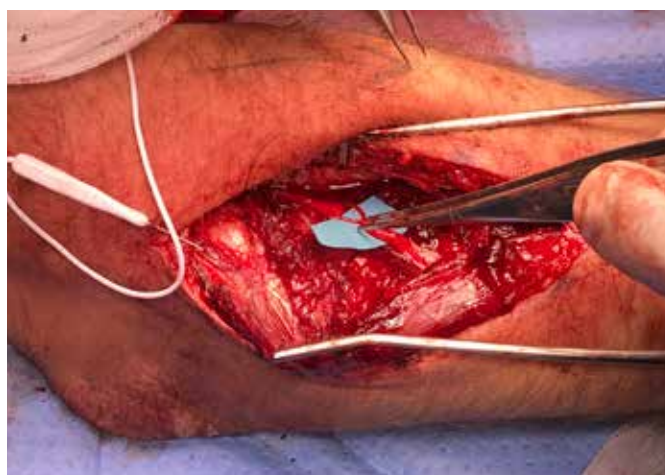
Figuur 2. Middels een zenuwstimulator kan tussen de spierbuiken van de M. Extensor carpi radialis brevis en de M. Extensor digitorum communis de motorische tak van de M. supinator vanuit de N. interosseus worden vervolgd tot in de spier.



Figuur 3. Hier zijn de twee motorische takken van M. supinator zichtbaar op het blauwe vierkant, distaal hiervan is de N. interosseus zichtbaar.



Figuur 4. Vervolgens wordt de zenuw distaal vastgehecht aan de N. interosseus.



In tegenstelling tot de peestransposities, is de operatietechniek bij de SPIN-procedure niet complex. Door middel van een zenuwstimulator wordt de motorische tak van de M. supinator tussen de spierbuiken van de M. Extensor carpi radialis brevis en M. Extensor digitorum communis vervolgd tot in de spier, waar deze wordt doorgenomen. Vervolgens wordt de zenuw distaal vastgehecht aan de N. interosseus die net voor de aftakking van de M. extensor digitorum communis wordt doorgenomen (figuur 1). Door middel van een laagje weefsellijm wordt een fraaie adaptatie van de zenuwuiteinden bewerkstelligd. Postoperatief kan een spalk rond de elleboog tractie op de zenuwnaad voorkomen.

BIJ WELKE INDICATIE?

De SPIN-procedure kan worden toegepast bij patiënten met een dwarslaesie AIS C6 of C7 waarbij de N. supinator nog intact is, en wanneer er een hulpvraag ligt op het gebied van het beter kunnen openen van de hand.² Anders dan bij perifeer zenuwletsel ontstaat er bij centraal zenuwletsel geen denervatie op het niveau van de motorische eindplaat. Daardoor is een zenuwtransfer naar geparalyseerde spieren bij een dwarslaesie in principe nog jaren na het trauma mogelijk. Om spieratrofie te voorkomen is het echter wenselijk dat de ingreep binnen 6-9 maanden na het trauma plaatsvindt. De donormorbiditeit van de SPIN-procedure is zo klein dat deze kort na het letsel kan worden uitgevoerd. Eventuele peestransposities kunnen in een later stadium alsnog worden uitgevoerd.

WAT IS ER BEKEND OVER EFFECTIVITEIT?

In een case series worden vier patiënten beschreven met een tetraplegie op basis van een myelumletsel op niveau C7-T1.³ Bij deze patiënten werd de flexie van pols en vingers hersteld door middel van peestransposities en voor het verbeteren van de extensie van de vingers en duim werd de SPIN-procedure uitgevoerd. Dit resulteerde in volledige extensie van de MCP-gewrichten en de abductie van de duim nam toe van 0 naar 5cm, 12 maanden na de operatie. In een andere case series, met een vergelijkbare patiëntenpopulatie, werden in 16 patiënten zenuwtransfers uitgevoerd (soms in combinatie met peestransplantaties). In deze groep werd 24 maanden na de operatie een significante toename van *Grasp & Release Test (GRT)* en de *action research arm test (ARAT)* gezien.² Een review concludeerde dat zenuwtransfers in de arm (waaronder

de SPIN-procedure) een belangrijke nieuwe ontwikkeling zijn in de reconstructieve behandeling bij patiënten met een hoge dwarslaesie voor het herkrijgen van een effectieve gripfunctie van de vingers.⁴ Benadrukt werd dat combinaties van zenuw- en peestransposities synergistisch kunnen werken.

HOE IS DE ZORG GEREGLD IN NEDERLAND?

Reconstructieve arm- en handchirurgie bij mensen met een dwarslaesie vereist kennis van de verschillende operatieopties, de indicatiestelling, de te verwachten functionaliteit en mogelijke bijkomende problemen (bijv. contracturen, spasticiteit, (neuropathische) pijn). Patiënten moeten daarom worden begeleid door een multidisciplinair team bestaande uit revalidatiearts, ergo- en fysiotherapeut en plastisch chirurg, allen met ervaring op dit gebied. Eventuele operaties zijn maar één onderdeel van het totale behandeltraject. Aangezien de selectie van patiënten heel nauw luistert, adviseren wij centralisatie van deze zorg om zo voldoende ervaring en expertise te kunnen garanderen.

De gespecialiseerde dwarslaesiezorg in Nederland is georganiseerd vanuit acht revalidatiecentra verdeeld over het land. Hiervan beschikken vier centra over de eerder genoemde gespecialiseerde teams met kennis over de mogelijkheden ten aanzien van reconstructieve arm-/handchirurgie voor patiënten met een cervicale dwarslaesie: 1) het Zuyderland Medisch Centrum in Heerlen en Adelante Zorggroep in Hoensbroek; 2) Erasmus MC en Rijndam in Rotterdam; 3) Medisch Spectrum Twente en Roessingh Revalidatiecentrum in Enschede; en 4) het Radboudumc en de Sint Maartenskliniek in Nijmegen.

TAKE HOME MESSAGE

De SPIN-procedure is een relatief simpele en veilige operatieve ingreep waarmee middels een zenuwtransfer de opening van de hand kan worden verbeterd bij mensen met een cervicale dwarslaesie. Deze ingreep verbreedt het scala aan operatieve mogelijkheden ter verbetering van de handfunctie, aangezien peestransposities in een later stadium nog steeds mogelijk zijn. Wij zijn van mening dat deze zorg toegankelijk zou moeten zijn voor alle mensen met een dwarslaesie in Nederland en pleiten daarom voor een tijdige verwijzing naar een gespecialiseerd centrum. ←

Referenties

1. Anderson KD. Targeting recovery: Priorities of the spinal cord-injured population. Vol. 21, *Journal of Neurotrauma* 2004;13:71-83.
2. Zyl N, van, et al. Expanding traditional tendon-based techniques with nerve transfers for the restoration of upper limb function in tetraplegia: a prospective case series. *The Lancet* 2019;565-75.
3. Bertelli JA, Ghizoni MF. Transfer of supinator motor branches to the posterior interosseous nerve in C7-T1 brachial plexus palsy. *J Neurosurg* 2010;113:129-32.
4. Fox IK, Davidge KM, Novak CB, Hoben G, Kahn LC, Juknis N, et al. Nerve transfers to restore upper extremity function in cervical spinal cord injury: Update and preliminary outcomes. *Plast Reconstr Surg* 2015;136:780-92.